

Jakarta, 31 Januari 2025

Kepada Yth :
Ketua Yayasan Jantung Indonesia
Cab. prov Jawa Timur

Dengan hormat,

Yang bertanda tangan di bawah ini :

Nama : Sinta puspa dewi
NIK : 3517105807870001
Alamat : Dsn. Keplak Ds. Keplaksari RT.08/RW.01
Kec. Peterongan Kab. Jombang 61481
No. Hp : 0812 3226 3934

Dengan ini memohon bantuan biaya operasional anak kami yang akan menjalani tindakan operasi dan pengobatan di Rs. pusat Jantung Nasional Harapan Kita Jakarta, dengan identitas sebagai berikut :


Nama : Devana Fahad Febriano
TTL : Melaka, 08 Maret 2011
NIK : 3517100803110001
Diagnosa : Ebstein Anomaly, TV hipoplastik, RV smallish
ASD Skundum.

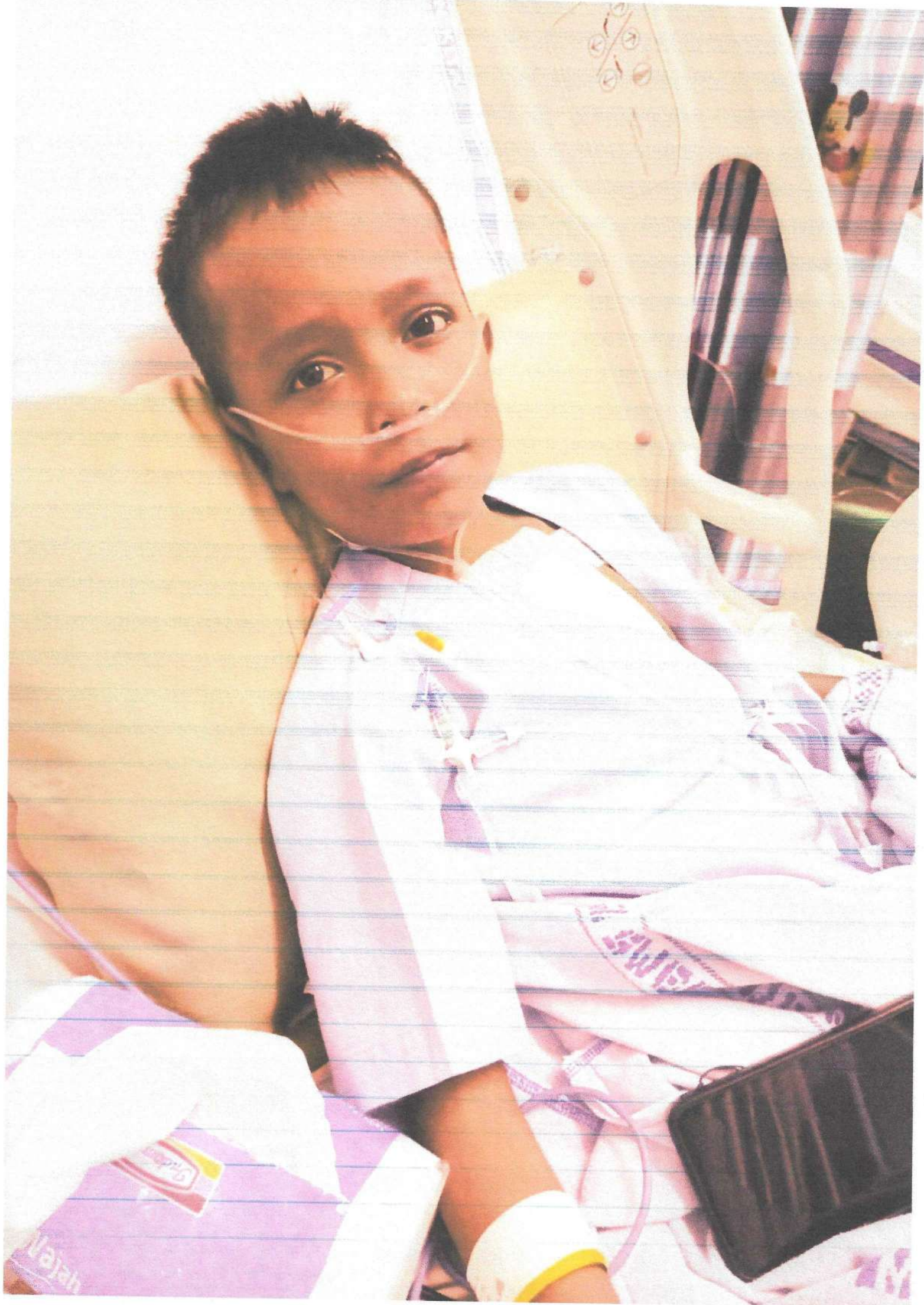
Sebagai bahan pertimbangan turut kami lampirkan :

1. FC. Rujukan rumah sakit
2. FC. KK dan KTP
3. FC. SKTM
4. Pas photo
5. Berkas kesehatan lainnya

Demikian permohonan ini kami sampaikan atas perhatian dan bantuan dari Bapak / Ibu ketua Yayasan Jantung Indonesia cab. prov Jawa Timur, kami sampaikan terima kasih.

Hormat saya,


(Sinta puspa dewi)







RUMAH SAKIT UMUM DAERAH Dr. SOETOMO
INSTALASI PUSAT PELAYANAN JANTUNG TERPADU
UNIT MSCT

Jl. Mayjen Prof. Dr. Moestopo No. 6 – 8 Surabaya
 Telp: (031) 5501701, 5501702, 5501798, 5048669 Fax: (031) 5020360
SURABAYA



DR. SOETOMO
 BUILD TRUST

CONGENITAL CARDIAC CT REPORT

Name : An. Devana Fahad Febriano Consultant : dr. Alisia Yuana Putri, Sp.JP(K)
 MR number : 12360595 Date of Scan : July 14th 2023
 Date of Birth : 12 vo (08/03/2011) Weight / Height : 22 kg / 132 cm (BSA 0.9)

Indication : PFO dd small ASD L to R shunt Ebstein anomaly
History Taking : Shortness of breath aggravated during daily activity
Technique : Contrast enhanced congenital cardiac CT using Phillips MSCT 128 slices performed with retrospective ECG gating
Contrast: : Contrast Xolmetras 80 cc given at 5.0 cc/s followed by a saline
Medication Used : None
Echocardiography : PFO dd small ASD L to R shunt Ebstein anomaly
Complication : None
Image Quality : Good, no significant artifacts
Electrocardiography :

Rhythm	Rate	Abnormality
Sinus	83 bpm	RBBB + AV block 1 st degree

DXRL (18/04/2023) : ASD secundum + No native PA + MAPCA

Cardiac Congenital CTA

- Innominate vein was visualized
- Situs : solitus
- AV : concordance, giant RA, smallish RV
- VA : concordance
- All PVS drainage into LA
- ASD (-), PFO (+), IAS bulging into LA
- VSD (-)
- PDA (-)
- PS (-)
- PA : confluence
 - RPA Diameter : proximal 10 mm ; distal 11.4 mm
 - LPA Diameter : proximal 14.3 mm ; distal 11.8 mm
- Normal coronary artery
- Left aortic arch : there was no coarctation of the aorta, with diameter of AoD : 13.9 mm
- There is no airway obstruction
- There are MAPCA :
 - From AoD to the middle and lower lobes of the right lung
 - From AoD to the upper lobe of the right lung
 - From LCCA to the left lung
- Estimated end diastolic RV volume 8.4 ml ; RVEDVi 9.3 ml/m²
 Estimated end systolic RV volume 4.02 ml ; RVESVi 4.46 ml/m²
 Estimated RVEF 52%
- Estimated end diastolic LV volume 95.7 ml ; LVEDVi 106.33 ml/m²
 Estimated end systolic LV volume 37.5 ml ; LVESVi 41.6 ml/m²
 Estimated LVEF 60%

Note: Sensitivity, specificity, and accuracy may vary for different individuals; image quality and accuracy may be affected by motion artifact, implanted pacemaker device, metallic artifact, calcification of vessels and failure to comply with instructions.



**RUMAH SAKIT UMUM DAERAH Dr. SOETOMO
INSTALASI PUSAT PELAYANAN JANTUNG TERPADU
UNIT MSCT**

Jl. Mayjen Prof. Dr. Moestopo No. 6 – 8 Surabaya
Telp: (031) 5501701, 5501702, 5501798, 5048669 Fax: (031) 5020360
SURABAYA



RSUD Dr. SOETOMO
BUILD TRUST

Conclusion :

1. Ebstein anomaly
2. Giant RA
3. Smallish RV
4. Confluent PA
5. PFO
6. MAPCA
 - a. From AoD to the middle and lower lobes of the right lung
 - b. From AoD to the upper lobe of the right lung
 - c. From LCCA to the left lung
7. Estimated RVEDVi 9.3 ml/m²
Estimated RVESVi 4.46 ml/m²
Estimated RVRF 52%
8. Estimated LVEDVi 106.33 ml/m²
Estimated LVESVi 41.67 ml/m²
Estimated LVEF 60%

Surabaya, July 24th 2023

dr. Alisia Yuana Putri, Sp.JP(K)



Transthoracic Echocardiography Report

UNIT DIAGNOSTIK NON INVASIF
 RUMAH SAKIT JANTUNG DAN PEMBULUH DARAH HARAPAN KITA
 Jl. Let. Jend. S. Parman Kav. 87 Slipi Jakarta 11420
 Telp : 568 1111, 568 4085 - 568 4093 Fax : 568 4130
 e-mail : info@pnjhk.go.id http://www.pnjk.go.id

ID : AFK/ISA

Patient Information

Name : DEVANA FAHAD FEBRIANO	Study Date : 17/01/2025	Height :	Diagnosis : Ebstein anomaly, gose score 1,3-1.5, TV hipoplastik, RV smallish, PFO (+) post R BT shunt 17-5-2024
MRN : 2024541813	DOB : 08/03/2011	Weight :	Referring physician : DR. dr.INDRIWANTO SAKIDJAN, Sp.JP(K), MARS
Age : 13	Gender : male	BSA :	Operator : AFK/ISA
First Write Time : 17/01/2025 08:35:16	Last Write Time : 17/01/2025 08:37:53	Blood Pressure : 0 / 0 mmHg	Medical Device :

MMode / 2D Measurements & Calculations

IVSd :	Aor Diam :	EDV(teich) :	EF(Biplane) :
IVSs :	LA dimen :	ESV(teich) :	EF(4ch) :
LVIDd :	LVOT diam :	EF :	EF(2ch) :
LVIDs :	LA/Ao :	FS :	IVC(Ins) :
LVPWd :	LAVI :	TAPSE :	IVC(EXP) :
LVPWs :	LV mass Index :		

Doppler Measurements & Calculations

MV E vel :	E/E'(medial) :	MV V max :	MV VTI :
MV DT :	E/E'(lateral) :	MV mean PG :	MV PHT :
MV A vel :	E/E'(average) :	MVA(plan) : cm ²	MVA(VTI) :
E/A :			MVA by PHT :
AV V max :	AI PHT :	TR V max(systolic) :	
AV max PG :	AI(EROA) :	TR max PG(systolic) :	
AV mean PG :	LVOT VTI :	TV mean PG(diastolic) :	
AV VTI :	Desending Aorta(EDV) :	TV VTI :	
AVA (VTI) :	SV(LVOT) :	PV Acc time :	
AVA(Vmax) :	AVA(plan) : cm ²		

Findings

Conclusion

- Situs Solitus
 - AV - VA Concordance
 - All PV to LA
 - ASD (-), stretched PFO, 4 -5 mm R - L shunt
 - VSD (-)
 - DA (-)
 - Dilatasi RA, antrialisasi RV, Hipoplastik RV
 - Kontraktilitas LV baik
 - Aorta : baik
 - Mitral : mild MR
 - Pulmonal : keluar dari RV Hipoplastik
 - Trikuspid : Hipoplastik
 - Arkus Aorta di kiri, Coarc (-)
 - Anastomosis RSCA - RPA patent, PG 56 mmHg
- Ebstein anomaly
- Hipoplastik RV, Hipoplastik TV
 - R- BT shunt patent
 - PFO

Comments

Operator : AFK/ISA

Fellow :

Supervisor Confirm :



KEMENTERIAN KESEHATAN REPUBLIK INDONESIA

DIREKTORAT JENDERAL PELAYANAN KESEHATAN

RUMAH SAKIT JANTUNG DAN PEMBULUH DARAH HARAPAN KITA

INSTALASI RADIOLOGI DAN KARDIOLOGI NUKLIR

Jalan Let.Jend. S. Parman Kav.87 Slipi – Jakarta 11420

Telepon 021.5684085 - 093, 5681111, Faksimile 5684230 Surat Elektronik : info@pjhk.go.id, <http://www.pjhk.go.id>

ⓧ <http://pjhk.go.id> 📺 Pjn_Harapan Kita 📱 Pjn_harapankita



HASIL PEMERIKSAAN

Name : Ank. Devana Fahad Febriano	Ref.Physician : dr. Indriwanto Sakidjan A., SpJP (K)
MR : 2024541813	Accession Number : 240117CT014
Gender/DOB : Laki-laki/ 08 Maret 2011	Modality : CT
Examination : CT Cardiac Pediatric	Diagnosis : Ebstein anomaly, TV hipoplastik, RV hipoplastik, PFO, MAPCAs
Exam Date : 17 January 2024	Unit Pengirim : Poliklinik
Weight : 23 kg	

Yang terhormat rekan sejawat,

Penemuan :

- RA dilatasi
- V. inominata (+)
- Situs solitus
- AV concordant, RV smallish
- VA concordant
- All PV to LA
- ASD sekundum (+)
- VSD (-)
- PDA (-)
- PS (-)
- PA konfluens
- Diameter RPA proksimal 9.5 mm, distal 8.7 mm
- Diameter LPA proksimal 12.8 mm, distal 9.1 mm
- TV hipoplastik
- Atrialisasi ventricle kanan (?)
- Normal a. koroner
- Arkus aorta di kiri
- Coarctatio aorta (-)
- Diameter AoD 16.3 mm
- MAPCAs (+) dari AoD ke paru kanan atas dan bawah, dari AoD ke paru kiri bawah, dari LSCA ke paru kiri atas.
- Tidak tampak obstruksi jalan napas

Kesimpulan :

Varian Ebstein anomaly (?), TV hipoplastik, RV smallish, ASD sekundum.

Dokter Penanggung Jawab

dr. Olfy Lelya, Sp.JP (K)



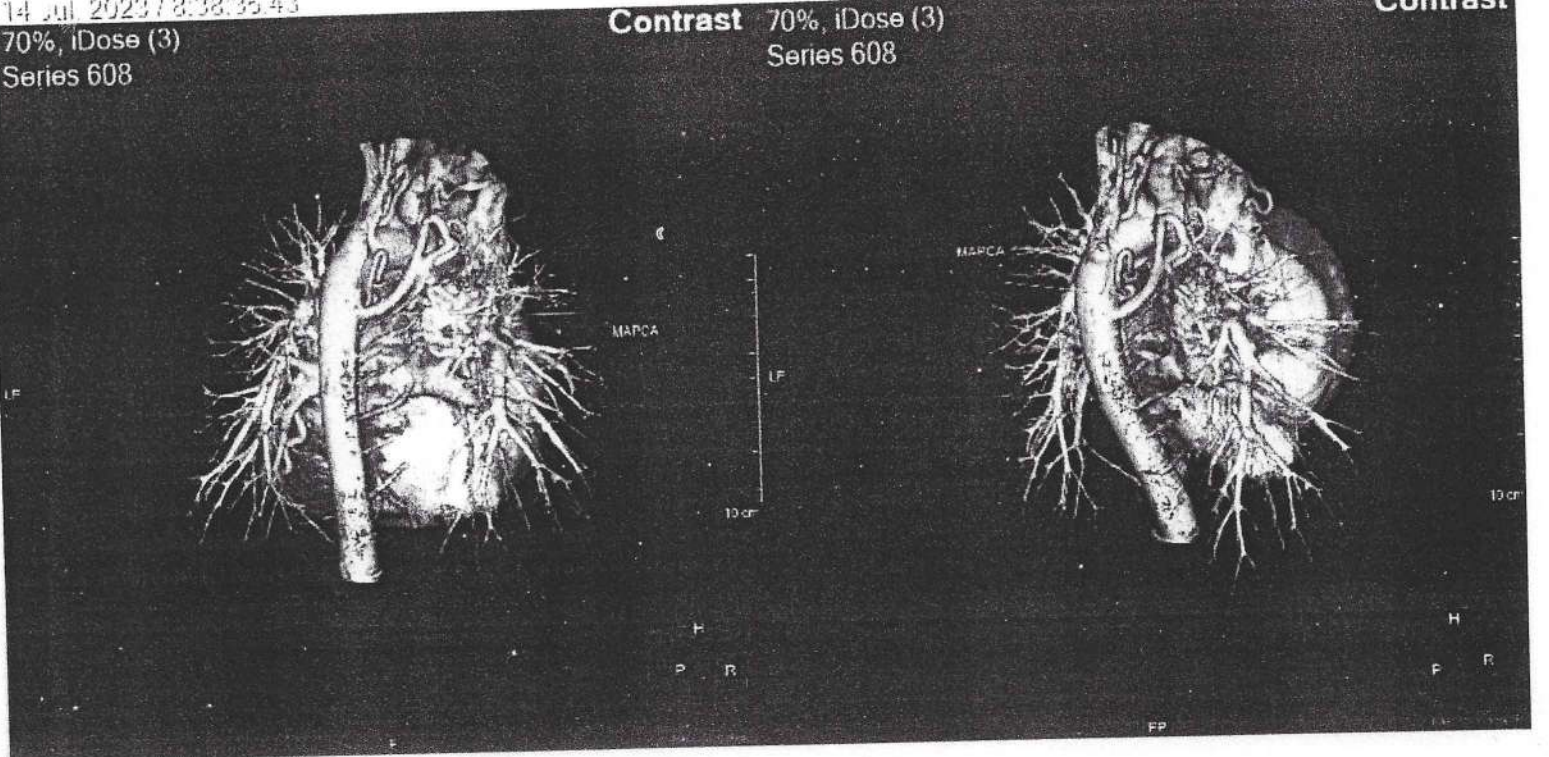
M
12360595
14 Jul. 2023

DEVANA FAHAD FEB
12360595 M/127
14 Jul. 2023 / 8:38:35.43
70%, iDose (3)
Series 608

Philips Portal
Philips IntelliSpace Portal
Zoom 100

DEVANA FAHAD FEB
12360595 M/127
14 Jul. 2023 / 8:38:35.43
Contrast 70%, iDose (3)
Series 608

Philips Portal
Philips IntelliSpace Portal
Zoom 100
Contrast

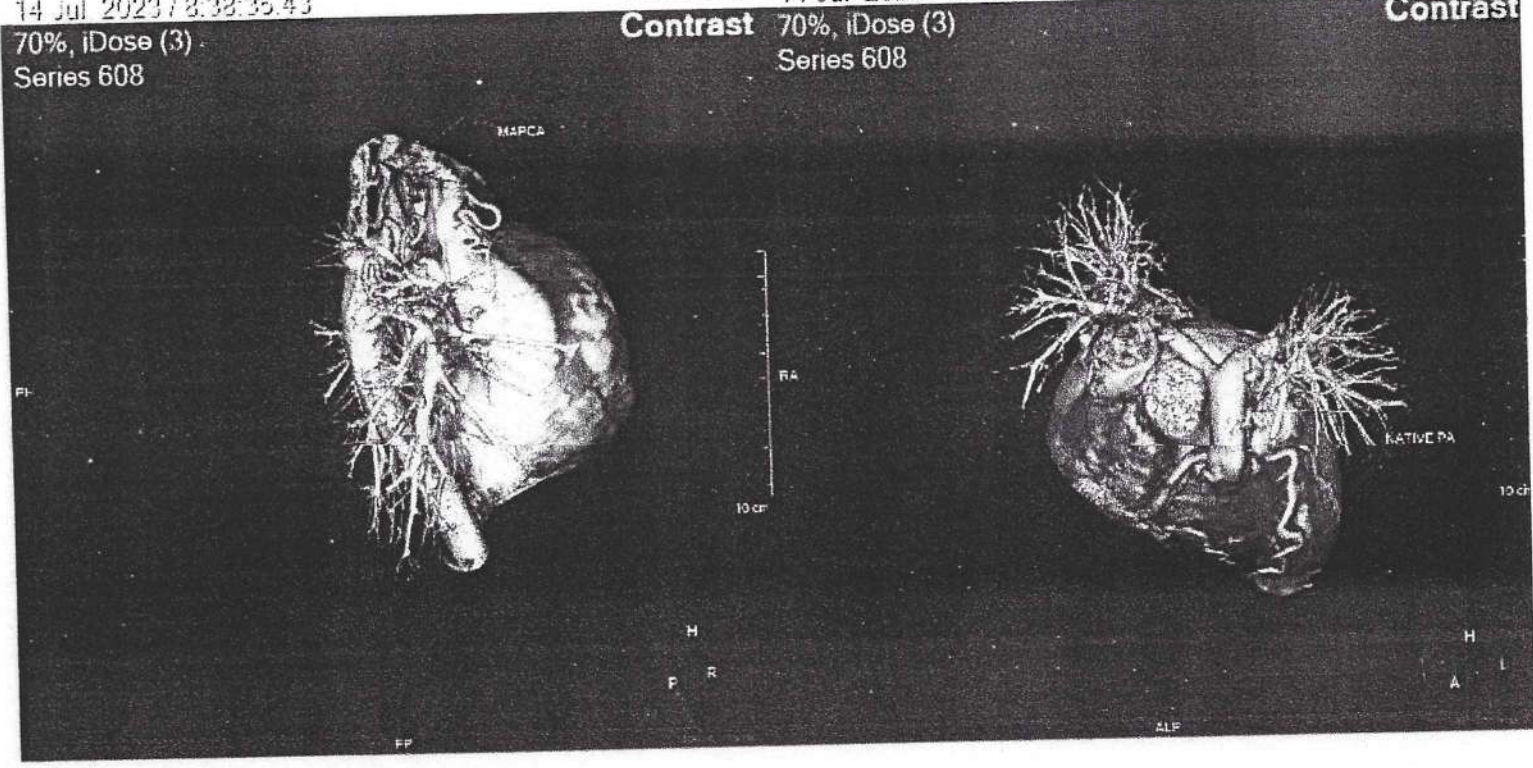


DEVANA FAHAD FEB
12360595 M/127
14 Jul. 2023 / 8:38:35.43
70%, iDose (3)
Series 608

Philips Portal
Philips IntelliSpace Portal
Zoom 100

DEVANA FAHAD FEB
12360595 M/127
14 Jul. 2023 / 8:38:35.43
Contrast 70%, iDose (3)
Series 608

Philips Portal
Philips IntelliSpace Portal
Zoom 100
Contrast





M

12360595

14 Jul 2023 / 8:38:35.43

DEVANA FAHAD FEB

12360595 M/12 Y

14 Jul 2023 / 8:38:35.43

70%, iDose (3)

Series 608

Philips Portal

Philips, IntelliSpace Portal

Zoom 1.00

Contrast

DEVANA FAHAD FEB

12360595 M/12 Y

14 Jul 2023 / 8:38:35.43

70%, iDose (3)

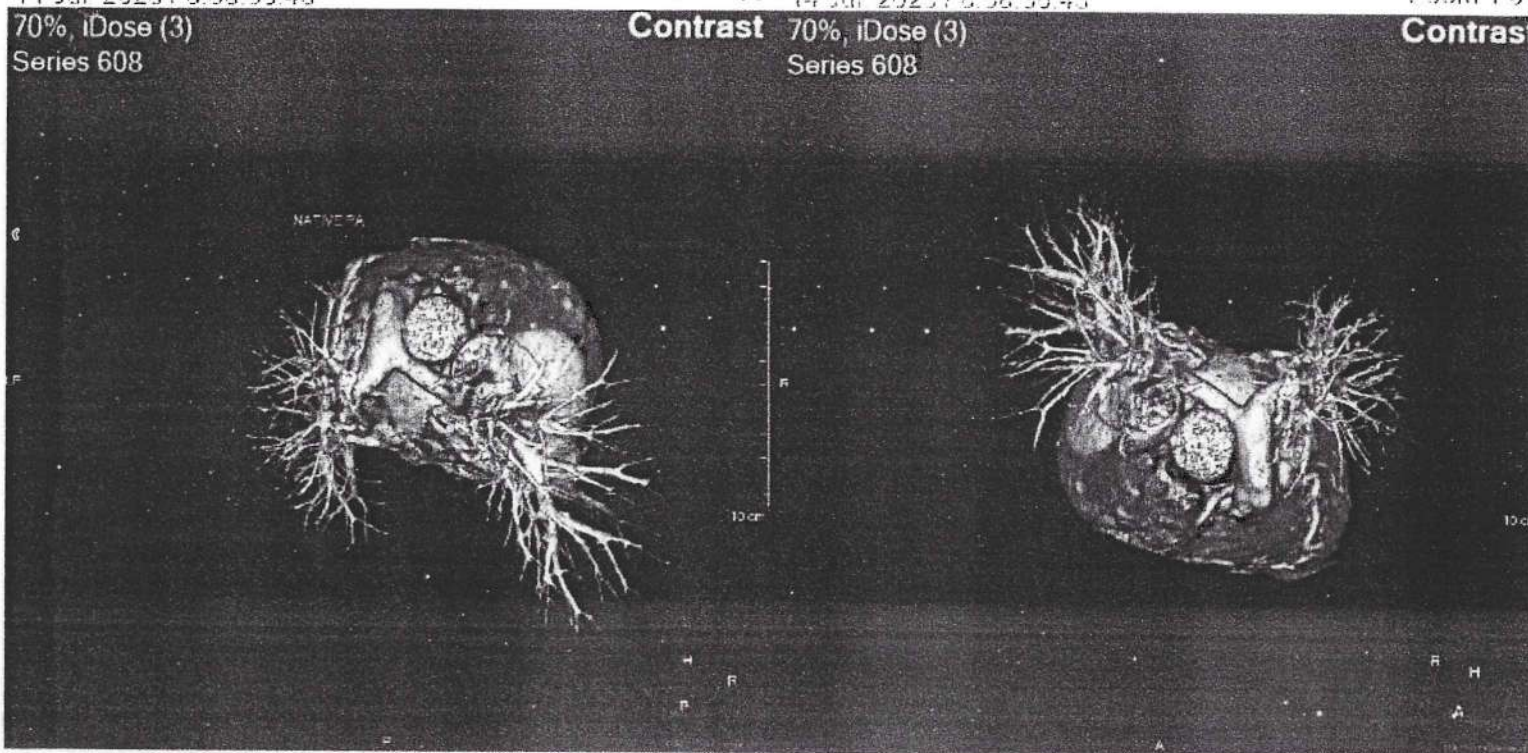
Series 608

Philips Portal

Philips, IntelliSpace Portal

Zoom 1.00

Contrast



DEVANA FAHAD FEB

12360595 M/12 Y

14 Jul 2023 / 8:38:35.43

0%, iDose (3)

Series 601

Philips Portal

Philips, IntelliSpace Portal

Zoom 1.00

Contrast

DEVANA FAHAD FEB

12360595 M/12 Y

14 Jul 2023 / 8:38:35.43

0%, iDose (3)

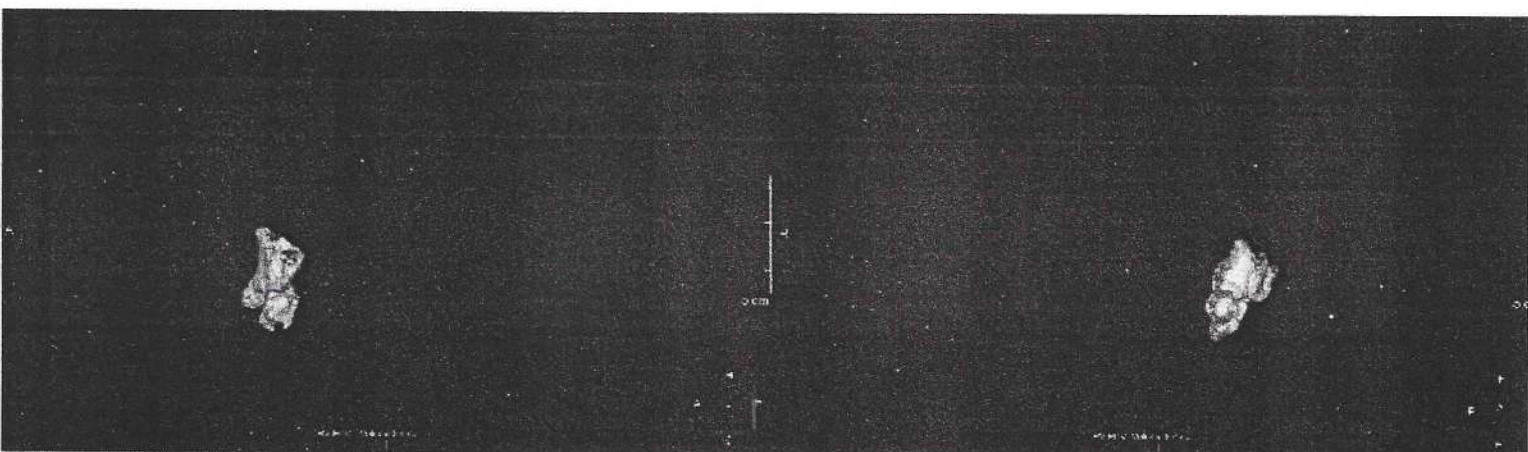
Series 601

Philips Portal

Philips, IntelliSpace Portal

Zoom 1.00

Contrast





M

12360595

14 Jul, 2023

DEVANA FAHAD FEB

12360595 M/12 Y

14 Jul 2023 / 8:38:35.43

9% (Dose (%)

Series 601

Philips Portal

Philips, IntelliSpace Portal

Zoom 1.00

Contrast

DEVANA FAHAD FEB

12360595 M/12 Y

14 Jul 2023 / 8:38:35.43

40% (Dose (%)


Series 605

Philips Portal

Philips, IntelliSpace Portal

Zoom 1.00

Contrast



DEVANA FAHAD FEB

12360595 M/12 Y

14 Jul 2023 / 8:38:35.43

40% (Dose (%)

Series 605

Philips Portal

Philips, IntelliSpace Portal

Zoom 1.00

Contrast

DEVANA FAHAD FEB

12360595 M/12 Y

14 Jul 2023 / 8:38:35.43

40% (Dose (%)

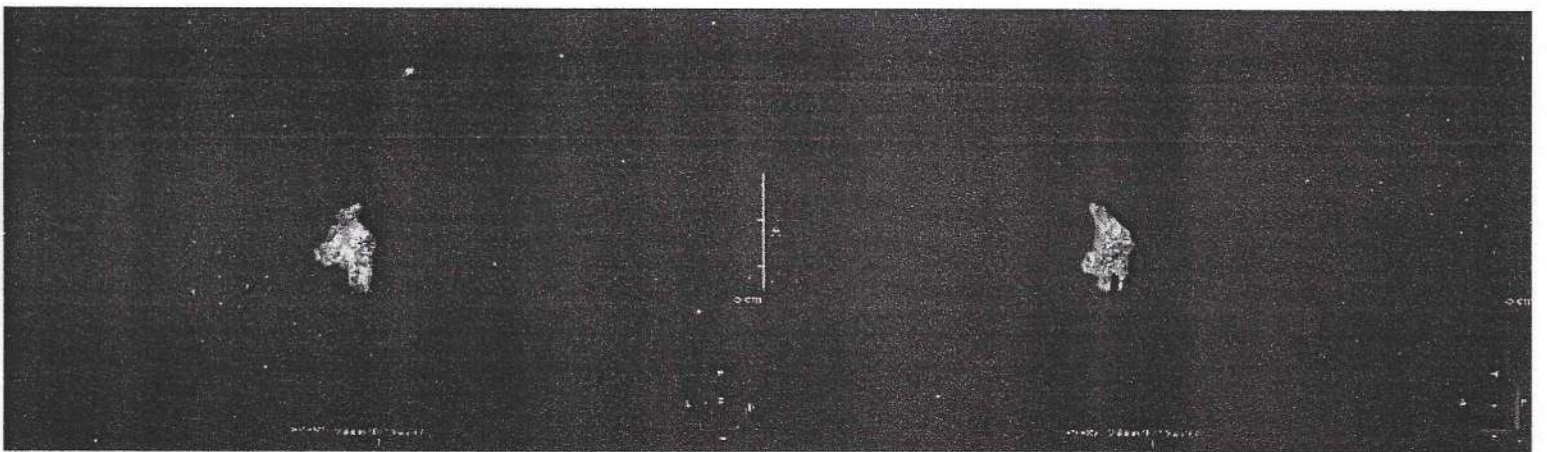
Series 605

Philips Portal

Philips, IntelliSpace Portal

Zoom 1.00

Contrast



DEVANA FAHAD FEBRIANO AN

RSUD DR. SOETOMO




M
12360595
14 Jul, 2023

DEVANA FAHAD FEB
12360595 M127
14 Jul, 2023 / 8:38:35.43
0% (Dose 0%)
Series 501

Philips Portal
Philips IntelliSpace Portal
Zoom 100
Contrast

DEVANA FAHAD FEB
12360595 M127
14 Jul, 2023 / 8:38:35.43
40% (Dose 0%)
Series 505

Philips Portal
Philips IntelliSpace Portal
Zoom 100
Contrast





RUMAH SAKIT UMUM DAERAH Dr. SOETOMO
INSTALASI DIAGNOSTIK DAN INTERVENSI
KARDIOVASKULER

Jl. Mayjen Prof. Dr. Moestopo No. 6 – 8 Surabaya
Telp: (031) 5501701, 5501702, 5501798, 5048669 Fax: (031) 5020360
SURABAYA



HASIL EVALUASI KARDIOVASKULAR

IDENTITAS :

Nama	: An. Devana	No. Reg	: 12360595
Umur	: 12 tahun (08/03/2011)	Tgl. MRS	: 16 April 2023
Status	: BPJS	Tgl. Cath	: 18 April 2023
Alamat	: Jombang	Operator	: Dr. dr. I Ketut Alit Utamayasa., Sp.A(K)
Telepon	: 081232263934		dr. Faisal, Sp.A
BB/TB	: 23 kg / 124 cm		dr. Tharra

RIWAYAT PENYAKIT SEKARANG:

Saat ini tidak ada keluhan. Kontrol rutin di PPJT sejak usia 2 tahun dan diketahui ada kelainan jantung saat usia 1 tahun, dengan keluhan sering demam, sering sesak dan biru. Namun, saat ini tidak ada keluhan, tidak ada panas, tidak sesak, batuk sesekali saja, namun tidak berdahak dan Ibu.nya bilang muncul saat perjalanan dan kecapean

RIWAYAT PENYAKIT DAHULU:

PFO dd ASD kecil L to R shunt + S Eibstein anomaly

PEMERIKSAAN FISIK:

Keadaan umum : Cukup, GCS 4-5-6
Tanda vital : TD 100/70, N 102 x/mnt reguler, RR 22 x/mnt, Temp 36.6 °C, SaO2 84%
Kepala/leher : Anemia (-), Ikterus (-), Sianosis (+), Dispnea (-), JVP tidak meningkat
Jantung : S1 S2 reguler, ES (-), G (-), M (+)
Paru : Vesikuler +/+, Rh -/-, Wh -/-
Abdomen : Hepar/Lien tidak teraba, ascites (-)
Ekstremitas : Edema -/-, akral hangat +/+, clubbing finger (+), CRT <2 detik

LABORATORIUM (13/04/2023):

Hb	23.4	BUN	12.5	SGOT	23	PPT	12.7	Na	132
WBC	5430	SK	0.5	SGPT	13	APTT	-	K	4.4
Plt	152000	Alb	3.64	HbsAg	NR			Cl	105

FOTO THORAKS (13/04/2023):

Cardiomegaly dengan konfigurasi pembesaran ventrikel kanan dan atrium kanan kiri dengan peningkatan pulmonal vascularity

ECHOKARDIOGRAFI (16/03/22):

Situs : Solitus
AV-VA : AV-VA concordance
Drainase V. pulmonalis : Normal
Ruang jantung : RA dilatasi, small RV



RUMAH SAKIT UMUM DAERAH Dr. SOETOMO
INSTALASI DIAGNOSTIK DAN INTERVENSI
KARDIOVASKULER

Jl. Mayjen Prof. Dr. Moestopo No. 6 – 8 Surabaya
Telp: (031) 5501701, 5501702, 5501798, 5048669 Fax: (031) 5020360
SURABAYA

PHILIP TRUST

Katup	: Trikuspid displaced ke arah apex
Septum atrium	: IAS defect diameter 0.59 cm, IAS 4.29 cm
Septum ventrikel	: Intak
Aorta	: di kiri, normal
Keterangan lain	: PDA
Kesimpulan	: PFO dd ASD kecil L to R shunt + S. Einstein anomaly

PROSEDUR KATETERISASI :

1. Persiapan penderita di OK Cathlab 1 PPJT lantai 5
2. Pasien dibaringkan di meja tindakan OK PPJT It 5 dengan posisi supine.
3. Dilakukan general anastesi dengan Sevoflurane
4. Dilakukan ECG pre tindakan
5. Dilakukan desinfeksi di regio inguinalis kanan dan kiri dengan povidone iodine 10%, kemudian ditutup dengan doek steril
6. Dilakukan pungsi V. Femoralis dextra dan A. Femoralis dextra dengan surflo 22G secara seldinger
7. Masuk sheath 5F menuju A. Femoralis dextra dan sheath 5F menuju V. Femoralis dextra dengan bantuan wire
8. Masuk kateter MPA 5F melalui V. femoralis dextra menuju vena innominata, dilakukan venografi dengan hand-inject contrast, tidak tampak PLSVC
9. Masuk heparin 1000 unit iv
10. Kateter MPA diarahkan ke RA, dilakukan pengukuran tekanan dan saturasi di RA
11. Kateter MPA diarahkan ke LA melalui ASD, dilakukan pengukuran tekanan dan saturasi di LA
12. Pullout kateter MPA
13. Masuk kateter pigtail 5F melalui A. femoralis dextra menuju LV. Dilakukan pengukuran tekanan dan saturasi di LV
14. Dilakukan LV ventrikulografi dengan auto inject contrast sebanyak 35 cc dengan kecepatan 24 cc/detik dengan proyeksi LAO 45 CRAN 30 (1 kali). Tampak dimensi LV cukup, tidak didapatkan VSD, arteri koroner normal.
15. Kateter pigtail pullback menuju arcus aorta dan aorta descendens, dilakukan aortografi dengan auto inject contrast sebanyak 35 cc dengan kecepatan 24 cc/detik dengan proyeksi AP (2 kali). Arkus aorta di kiri. Didapatkan aliran MAPCA [3 buah, dari aorta thoracalis 2 menuju paru kanan (4.43 dan 3.06 mm) dan 1 menuju paru kiri (3.66 mm)], no native PA, Ao abdominalis diam 13 mm. Tidak didapatkan aliran PDA.
16. Pullout kateter pigtail
17. Prosedur selesai. Pull out semua alat.
18. Selama tindakan dan setelah tindakan tidak didapatkan penyulit.
19. Total kontras 130 cc; Ultravist; X ray time 00:05:41. DAP 1.26 Gycm2



RUMAH SAKIT UMUM DAERAH Dr. SOETOMO
INSTALASI DIAGNOSTIK DAN INTERVENSI
KARDIOVASKULER

Jl. Mayjen Prof. Dr. Moestopo No. 6 – 8 Surabaya
Telp: (031) 5501701, 5501702, 5501798, 5048669 Fax: (031) 5020360
SURABAYA



20. ECG post

21. Operator : Dr. dr. I Ketut Alit Utamayasa, Sp.A(K) / dr. Faisal, SpA / dr. Tharra

Hasil Kateterisasi Jantung Kanan dan Kiri

SITE	PHASIC (mmHg)	MEAN (mmHg)	SATURATION (%)	Hb (g/dl)	
IVC					Tes vasoreaktif tidak dilakukan
SVC			54.4	11.4	
RA	25/21	22	57.2	23.3	
RV					
PA					
RPA					
PCW					
PV					
LA	19/20	19	64.2	20	
LV	78/15	36	68.7	23.9	
AO	71/51	57.6	70.8	22.3	
Arteri perifer					
Vena perifer					

LV Ventrikulografi:

Tampak dimensi LV cukup, tidak didapatkan VSD, arteri koroner normal.

Aortografi:

Arkus aorta di kiri. Didapatkan aliran MAPCA [3 buah, dari aorta thoracalis 2 menuju paru kanan (4.43 dan 3.06 mm) dan 1 menuju paru kiri (3.66 mm)], no native PA, Ao abdominalis diam 13 mm. Tidak didapatkan aliran PDA.

KESIMPULAN :

ASD Secundum + No native PA + MAPCA

SARAN :

MSCT untuk melihat native PA
Konservatif

Surabaya, 18 April 2023

Dr. dr. I Ketut Alit Utamayasa, Sp.A(K)



PEMERINTAH KABUPATEN JOMBANG
KECAMATAN PETERONGAN
DESA KEPLAKSARI

Jalan Tirta Buana Nomor 64 Kode Pos: 61481

SURAT KETERANGAN TIDAK MAMPU

Nomor : 401/ 1 /415.64.3/2025

Yang bertanda tangan di bawah ini Kepala Desa Keplaksari Kecamatan Peterongan Kabupaten Jombang Provinsi Jawa Timur menerangkan bahwa :

1. Nama Lengkap : **SINTA PUSPA DEWI**
2. No. KTP : 3517105807870001
3. Tempat/tanggal lahir : Jombang, 19-07-1987
4. Jenis Kelamin : Perempuan
5. Kewarganegaraan : WNI
6. Agama : Islam
7. Pekerjaan : Mengurus Rumah Tangga
8. Tempat tinggal : Dusun Keplak RT 008 RW 001 Desa Keplaksari
Kecamatan Peterongan Kabupaten Jombang

Bahwa yang tersebut namanya diatas, sepanjang pengetahuan dan penelitian kami hingga saat dikeluarkannya surat keterangan ini memang benar Keluarga yang KURANG MAMPU dan tidak memiliki penghasilan tetap.

Demikian surat keterangan ini dibuat dengan sebenarnya, untuk dapat dipergunakan sebagaimana mestinya.


Tanda tangan
Pemegang Surat

SINTA PUSPA DEWI

Keplaksari, 03 Januari 2025
A/n Kepala Desa Keplaksari



LULUK MARIYA ULFAH



**SURAT RUJUKAN
RSUD JOMBANG**

No. 1321R0011224B000415
Tgl. 24 Desember 2024

Kepada Yth : JANTUNG DAN PEMBULUH DARAH
0904R002 - RS JANTUNG HARAPAN KITA - KOTA JAKARTA - BARU (Aktif) Penuh ==
Rawat Jalan

Mohon Pemeriksaan dan Penanganan Lebih Lanjut :

No.Kartu : 0001385408294

Nama Peserta : DEVANA FAHAD FEBRIANO (Laki-Laki)

Tgl.Lahir : 8 Maret 2011

Diagnosa : Q24 - Other congenital malformations of heart

Keterangan : TATA LAKSANA LEBIH LANJUT

Demikian atas bantuannya,diucapkan banyak terima kasih.

- * Rujukan Bertaku Sampai Dengan 24 Maret 2025
- * Tgl Rencana Berkunjung 24 Desember 2024

**DEVANA FAHAD
FEBRIANO. ANK.**
Tgl Lhr : 08-03-2011
NO.RM : 2024-54-18-13
3517100803110001

Mengetahui,



BPJS Kesehatan

Badan Penyelenggara Jaminan Sosial

**SURAT ELEGIBILITAS PESERTA
RSUD JOMBANG**

No.SEP : 1321R0011224V013294
Tgl.SEP : 2024-12-24
No.Kartu : 0001385408294 (MR.149314)
Nama Peserta : DEVANA FAHAD FEBRIANO
Tgl Lahir : 08-03-2011 Kelamin : Laki-Laki
No. Telepon : 081232263934
Sub/Spesialis : ANAK
Dokter : dr. Hakimah Maimunah, Sp.A
Faskes Perujuk : PETERONGAN
Diagnosa Awal : Q24 Other congenital malformations of heart
Catatan : PC

Peserta : PBI (APBN)

Jns.Rawat : Rawat Jalan

Jns.Kunjungan: Normal

Poli Perujuk : ANAK

Kls.Hak : Kelas 3

Kls.Rawat : Kelas 3

Penjamin

*Saya menyetujui BPJS Kesehatan untuk :

a. membuka dan atau menggunakan informasi medis Pasien untuk keperluan administrasi, pembayaran asuransi atau jaminan pembiayaan kesehatan

b. memberikan akses informasi medis atau riwayat pelayanan kepada dokter/tenaga medis pada RSUD JOMBANG untuk kepentingan pemeliharaan kesehatan, pengobatan, penyembuhan, dan perawatan Pasien

*Saya mengetahui dan memahami :

a. Rumah Sakit dapat melakukan koordinasi dengan PT Jasa Raharja / PT Taspen / PT ASABRI / BPJS Ketenagakerjaan atau Penjamin lainnya, jika Peserta merupakan pasien yang mengalami kecelakaan lalulintas dan / atau kecelakaan kerja

b. SEP bukan sebagai bukti penjaminan peserta

** Dengan tampilnya Iuran SEP elektronik ini merupakan hasil validasi terhadap eligibilitas Pasien secara elektronik (validasi finger print atau biometrik / sistem validasi lain)

dan selanjutnya Pasien dapat mengakses pelayanan kesehatan rujukan sesuai ketentuan berlaku
Kebenaran dan keaslian atas informasi data Pasien menjadi tanggung jawab penuh FKRTL.

Pasien/Keluarga Pasien



DEVANA FAHAD FEBRIANO



**REGIONALISASI SISTEM RUJUKAN KABUPATEN JOMBANG
PEMERINTAH KABUPATEN JOMBANG
RUMAH SAKIT UMUM DAERAH**

JL. KH. Wahid Hasyim 52. TELP. (0321) 861116 - 863502 FAX. (0321) 879316
Web Site : www.rsud-jombang.com Email : rsudjombang@jombang.go.id - Kode Pos : 61411

SURAT RUJUKAN

No: A40 / 7393 / 415.77 / 2024

Kepada Yth :
Ts : Dokter spesialis Jantung Anak.
Di : RS. Harapan Kita Jakarta.

Dengan hormat
Mohon konsul & bantuan perawatan serta pengobatan selanjutnya penderita

Nama : Devana Fahad Febriano (LP)
Tanggal lahir : 15th
Alamat : Jombang.
Jenis Pasien : Umum lainnya
 BPJS No Kependudukan :

Status : P/I/S/1/2/3/T
Tanggal/waktu masuk RS : Jam : wib.

Riwayat Penyakit :
KU : baik Kesadaran : A-S-O
Hasil Pemeriksaan : Mulum (+)
Manas (+)

Pemeriksaan Penunjang :
Diagnosis : Ebstein anomaly + TV hipomastik + RV Smalig. +
Terapi yang diberikan : BBM selendang kat BT - shunt.

Edukasi yang telah diberikan
Demikian atas bantuannya diucapkan terima kasih.

Catatan :
Telah menghubungi RS yang dituju Jam : wib.
Penerima telepon :
Alasan pindah RS : tidak ada sarana.

Mohon balasan rujukan dikirim kembali dalam formulir yang terlampir.
Jombang, tanggal 24/12/24 jam 11-30 wib

POLI ANAK
RSUD JOMBANG
RUMAH SAKIT UMUM DAERAH
(di.....)
Tanda Tangan & Nama Terang

KONDISI SAAT DITERIMA	Tanda - tanda vital
Kondisi Klinis :	Tensi : mm/Hg
Kesadaran : <u>CM / Somnolen / Apatis / Coma*</u>	Nadi : x / menit
GCS :	Respirasi : x / menit
Keterangan Lain :	Suhu : °C

Perawat penerima (.....) Tanda Tangan & Nama Terang	Perawat pengirim (.....) Tanda Tangan & Nama Terang
---	---

Keterangan :
Lampiran 1: diserahkan ke instansi penerima
Lampiran 2: arsip rumah sakit umum jombang
DP C.11-67/2015/REV.01

**REGIONALISASI SISTEM RUJUKAN KABUPATEN JOMBANG
SURAT BALASAN RUJUKAN**

Kepada Yth.
Dokter :
Di

Dengan ini disampaikan bahwa pasien yang sejawat rujuk

Nama : L / P Tanggal Lahir :
Alamat : No. RM :

Dengan :
Diagnosa saat dirujuk
Diagnosa Akhir :

Pemeriksaan penunjang yang telah dilakukan

Terapi pulang :

Telah keluar dari perawatan kami dengan :*

- 1. Sembuh 2. Rawat Jalan 3. Pulang Paksa 4. Meninggal
- 5. Dirujuk ke :

Edukasi yang telah diberikan :
.....
.....
.....

Edukasi lanjutan yang perlu diberikan :
.....
.....
.....

Follow Up yang di anjurkan :
.....
.....

Atas perhatian dan kerjasamanya disampaikan terima kasih.

....., Tanggal
Salam sejawat
DPJP

Keterangan :
Lembar 1 : Arsip
Lembar 2 : Disertakan Pasien
Lembar 3 : Perujuk Pasien

(dr)

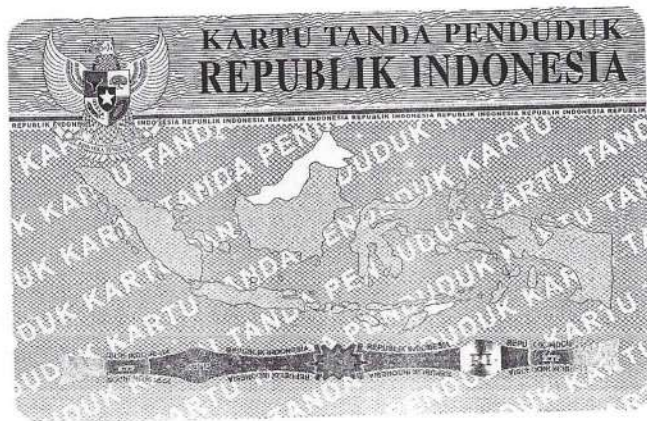**PROVINSI JAWA TIMUR
KABUPATEN JOMBANG**

NIK : 3517105807870001

Nama	: SINTA PUSPA DEWI	
Tempat/Tgl Lahir	: JOMBANG, 18-07-1987	
Jenis kelamin	: PEREMPUAN	Gol. Darah
Alamat	: DSN KEPLAK	
RT/RW	: 008/001	
Kel/Desa	: KEPLAKSARI	
Kecamatan	: PETERONGAN	
Agama	: ISLAM	
Status Perkawinan	: Kawin	
Pekerjaan	: MENGURUS RUMAH TANGGA	
Kewarganegaraan	: WNI	
Berlaku Hingga	: SEUMUR HIDUP	

JOMBANG
29-01-2020

[Signature]



BPJS Kesehatan
Badan Penyelenggara Jaminan Sosial

KARTU IDENTITAS PESERTA

0001385408294

DEVANA FAIYAD FEBRIANO

Tanggal lahir : 08-03-2011

NIK : 3517100803110001

Faskes Tingkat I : PETERONGAN


8020

105

Kategori 5



18 07 2014



Nama Kepala Keluarga : **SINTA PUSPA DEWI**
 Alamat : **DSN KEPLAK**
 RT/RW : **008/001**
 Kode Pos : **61481**

Desa/Kelurahan : **KEPLAKSARI**
 Kecamatan : **PETERONGAN**
 Kabupaten/Kota : **JOMBANG**
 Provinsi : **JAWA TIMUR**

KARTU KELUARGA

No. 3517101706140005

No.	Nama Lengkap	NIK	Jenis Kelamin	Tempat Lahir	Tanggal Lahir	Agama	Pendidikan	Jenis Pekerjaan	Golongan Darah
1	SINTA PUSPA DEWI	(2)	(3)	(4)	(5)	(6)	(7)	(8)	(9)
2	DEVANA FAHAD FEBRIANO	3517105807870001	PEREMPUNAN	JOMBANG	18-07-1987	ISLAM	SL.FASEDERAJAT	MENGURUS RUMAH TANGGA	TIDAK TAHU
3	GABRIELLA ALEXA VALENCIA	3517100803110001	LAKI-LAKI	MELAKA	08-03-2011	ISLAM	BELUM TAMAT SD/SEDERAJAT	PELAKSANA HASISWA	TIDAK TAHU
4	-	3517106903120004	PEREMPUNAN	JOMBANG	29-03-2012	ISLAM	BELUM TAMAT SD/SEDERAJAT	PELAKSANA HASISWA	TIDAK TAHU
5	-	-	-	-	-	-	-	-	-
6	-	-	-	-	-	-	-	-	-
7	-	-	-	-	-	-	-	-	-
8	-	-	-	-	-	-	-	-	-
9	-	-	-	-	-	-	-	-	-
10	-	-	-	-	-	-	-	-	-

Dikeluarkan Tanggal : **25-09-2019**
 LEMBAR : I. Kepala Keluarga
 II. RT
 III. Desa/Kelurahan
 IV. Kecamatan

KEPALA KELUARGA

[Signature]

KEPALA DINAS KENDUBUKAN DAN
 PENCATATAN SIPIL



Drs. MASDUQI ZAKARIA, M.Si
 NIP. 196706081994031014

Dokumen ini telah diandatangani secara elektronik menggunakan sertifikat elektronik yang diterbitkan oleh Balai Sertifikasi Elektronik (BSrE), BSSN
 Tanda Tangan/Cap Jempol

SINTA PUSPA DEWI